Cahiers d'Anatomie Comparée

C@C, 2012, **4**:1-10.

MOULAGE D'UN LIONCEAU NOUVEAU-NE : MISE EN EVIDENCE DES VISCERES SUPERFICIELS DES CAVITES THORACIQUE ET ABDOMINALE

BOISGARD T. [(1)], BETTI E. [(2)], LIOUX M. [(3)], GRONDIN G. [(4)], et C. GUINTARD [(2)]

(1). Laboratoire de restauration et de préparation des collections, Muséum d'Histoire Naturelle de Nantes, 12, rue Voltaire, 44 000 Nantes, FRANCE [thierry.boisgard@mairie-nantes.fr].

(2). Unité d'Anatomie Comparée, Ecole Nationale Vétérinaire de Nantes, route de Gachet, BP 40706, 44307 Nantes cedex 03, FRANCE [eric.betti@oniris-nantes.fr, claude.guintard@oniris-nantes.fr].

(3). Atelier moulage du Musée gallo-romain de Lyon, 17 rue Cléberg, 69005 Lyon, FRANCE [melanie.lioux@rhone.fr].

(4). Université de Trois-Rivières, 1765 rue Charon, Trois-Rivières, Qc, G8Y 2L3 / CANADA, [gilles.grondin@uqtr.ca].

Titre en anglais :

Moulding of a newborn lion cub: showing the superficial viscera of the thoracic and abdominal cavities.

Mots-clefs : moulage, dissection, viscères, Lion, *Panthera leo*.

Key-words: *moulding, dissection, viscera, Lion,* Pantera leo.

Systematics – *Systématique - (latin) :*

Vertebrates - *Vertébrés* - (*Vertebrata*)
Gnathostomes - *Gnathostomes* - (*Gnathostomata*)
Tetrapods - *Tétrapodes* (*Tetrapoda*)
Mammals - *Mammifères* (*Mammalia*)
Therians - *Euthériens* (*Theria*)
Fereungulates - *Fereongulés* (*Fereungulata*)
Carnivores - *Carnivores* (*Carnivora*)
Felidae - *Félidés* (*Felidae*)
Panthera leo, (Linnaeus, 1758)

Un lionceau nouveau-né mâle, mort après quelques heures, de 1200 g et 40 cm de long (du bout du nez à la base de la queue) en provenance de Planète Sauvage (44 – Port Saint-Père - France) et congelé pendant 2 ans, a fait l'objet d'une dissection en décubitus latéral droit (figure 1A). Après avoir enlevé la peau (figure 1B), un plastron costal a été retiré en arrière du membre thoracique gauche en laissant en place l'arc costal et le diaphragme ; une fenêtre large a été réalisée au niveau du flanc gauche (figure 1C).

A new-born male lion cub a few hours old, weighing 1200 g and 40 cm long (from the tip of the nose to the base of the tail) from "Planète Sauvage (44 – Port Saint-Père - France)" and frozen for 2 years was dissected on riht lateral position (picture 1A). After removal of the skin (picture 1B), a costal-plate was taken of behind the left thoracic member, leaving in place the costal arch and the diaphragm; a large window was opened through the left flank (picture 1C).

Fig. 1. Aspect du spécimen avant moulage : dissection réalisée [*Initial aspect of the dissected specimen before moulding*].

A.

B.

C.

B.

C.

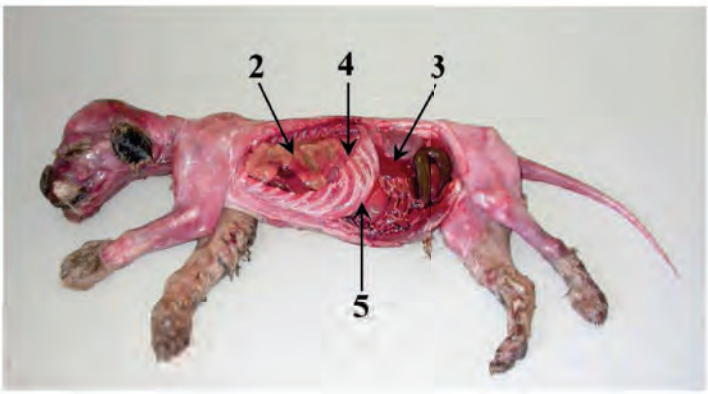

Legends	***Légendes***
1. Abdominal wall	**1. Paroi abdominale**
2. Thoracic cavity	**2. Cavité thoracique**
3. Abdominal cavity	**3. Cavité abdominale**
4. Diaphragm	**4. Diaphragme**
5. Costal arch	**5. Arc costal**

Le moulage a été réalisé en élastomère silicone (Dow Corning 3481) par estampage, comme suit :

- Pose d'un muret de 20 mm de haut en plastiline en périphérie proche du spécimen, en vue de délimiter la matrice (figure 2A),
- Mise en place d'une semelle de silicone pour solidariser le spécimen au support (catalyseur rapide : VF),
- Recouvrement par couches fines successives d'élastomère du spécimen (figure 2B), la couche recouvrant les viscères ne doit pas dépasser quelques millimètres afin de ne pas comprimer et déplacer les viscères,
- Mise en place d'un film étirable en vue d'éviter les adhérences entre matrice et chape,
- Pose d'une chape légère de résine polyuréthane (F 23 - Axson) appliquée avec un film drainant (figures 2C et 2D),
- Démoulage du spécimen et préparation de la matrice en vue du triage,
- Réalisation du tirage en résine polyuréthane (F 23 - Axson) (figures 2D, 2E et 2F),
- Mise en teinte au pinceau et à l'aérographe (figures 2G et 2H) avec une peinture acrylique.

The moulding was realised using a silicone rubber (Dow Corning 3481) using the stamping method as follows:

- *A 20 mm hight plastiline wall was builded around the specimen to delimit the moulding area (picture 2A),*
- *The specimen was solidified by placing a thin layer of fast setting silicone (VF),*
- *The specimen was covered with multiple thin layers of silicone rubber (picture 2B), the thickness of the layers should not be over a few milimetres to avoid compression and displacement of the viscera,*
- *A stretching film was added on top to avoid sticking of the mold with the shell,*
- *A light polyurethan shell (F 23 – Axson) was applied with a draining film (pictures 2C and 2D),*
- *Unmoulding of the specimen and preparation of the mold for production of models,*
- *Realisation of the polyurethan model (F 23 – Axson) (pictures 2D, 2E and 2F),*
- *Coloration of the model with a brush and an aerograph using acrylic pain (pictures 2G and 2H).*

Fig. 2. Les étapes du moulage [*The steps of the moulding*].

A.

B.

A.

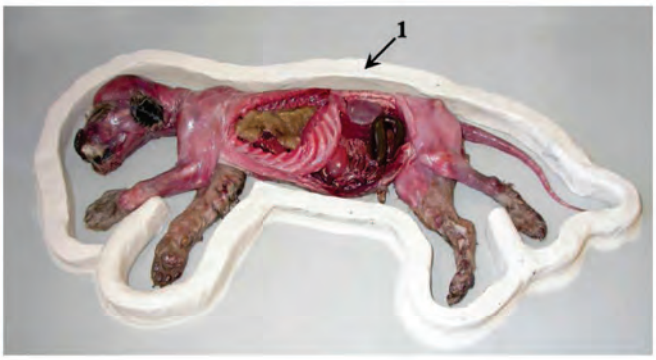

B.

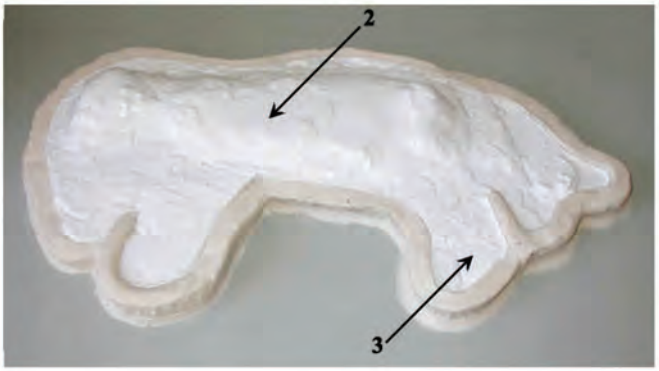

Legends	**Légendes**
1. Plastiline wall	**1. Muret de plastiline**
2. Thin layer of silicon	**2. Fine épaisseur de silicone**
3. Thicker silicon edges	**3. Contour plus épais en silicone**

C.

D.

C.



D.



Legends	**Légendes**
1. Draining film	**1. Film drainant**
2. Screed	**2. Chape**
3. Silicon mould	**3. Moule de silicone**
4. Specimen moulding	**4. Moulage du spécimen**

E.

F.

E.

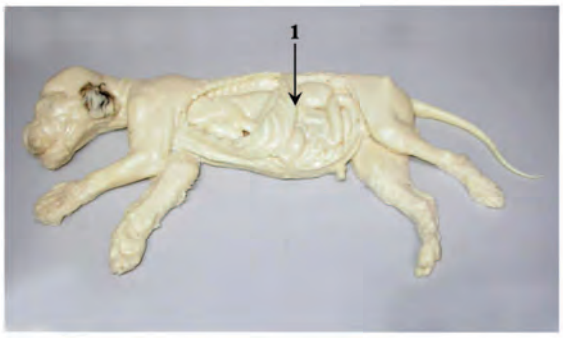

F.

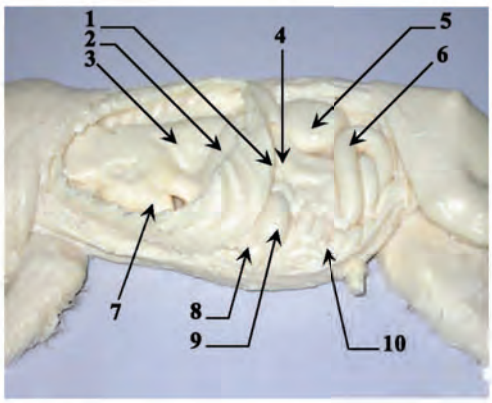

Legends	*Légendes*
1. Costal arch	**1. Arc costal**
2. Diaphragm	**2. Diaphragme**
3. Lung	**3. Poumon**
4. Spleen	**4. Rate**
5. Left kidney	**5. Rein gauche**
6. Descending colon	**6. Colon descendant**
7. Heart	**7. Cœur**
8. Liver	**8. Foie**
9. Stomach	**9. Estomac**
10. Jejunum	**10. Jéjunum**

G.

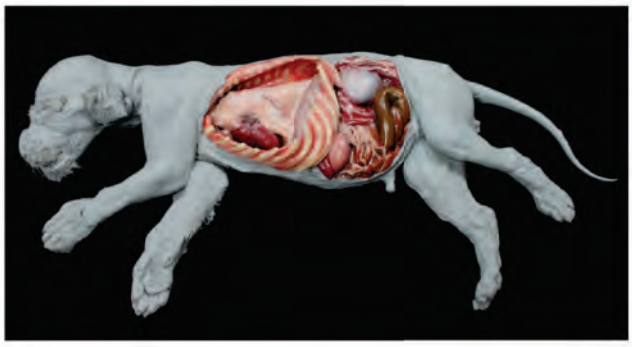

H.

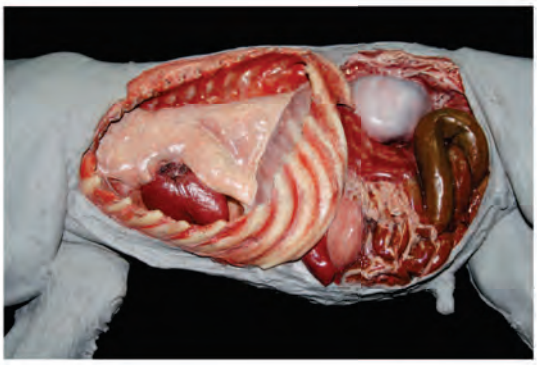

G.

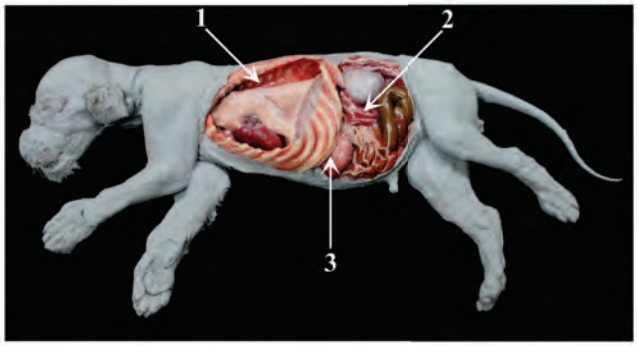

H.

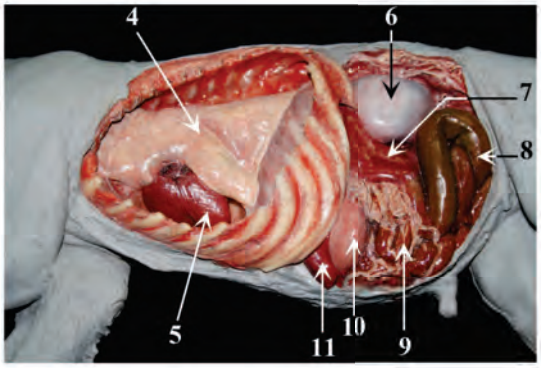

Legends	***Légendes***
1. Thoracic cavity	**1. Cavité thoracique**
2. Abdominal cavity	**2. Cavité abdominale**
3. Costal arch	**3. Arc costal**
4. Left lung	**4. Poumon gauche**
5. Heart	**5. Cœur**
6. Left kidney	**6. Rein gauche**
7. Spleen	**7. Rate**
8. Descending colon	**8. Colon descendant**
9. Jejunum	**9. Jéjunum**
10. Stomach	**10. Estomac**
11. Liver	**11. Foie**

Afin de mettre l'accent sur les viscères des cavités thoracique et abdominale, seuls ceux-ci ont été mis en teinte de façon réaliste au pinceau et à l'aérographe. Le reste du moulage conserve l'aspect initial du tirage en résine, peint en gris moyen. La patine est réalisée à la peinture à l'huile fine. Le réalisme de la pièce est un parti pris didactique, qui par endroit compense même l'altération du spécimen de départ (poumon notamment et colon descendant) ; la mise en teinte aurait pu être différente, en utilisant par exemple une couleur par appareil (appareil cardio-respiratoire, digestif, urinaire, etc) rendant le résultat final plus schématique.

In order to emphasize the thoracic and abdominal cavities viscera, only these were painted in a realistic way using a brush and airbrush. The remain of the cast kept the initial aspect of the resin finish painted in mid grey. The patina was realised with fine oil paint. The realism of the piece follows a didactic goal that in some sence may even make up for minor alterations of the specimen (as the lungs and the descending colon for exemple); coloring of the specimen may have been different, as an exemple by using one color for each system (circulatory, respiratory, digestif, urinatory...) which would lead to a more schematic final result.

Numéro de collection au Muséum d'Histoire Naturelle de Nantes du moulage mis en teinte: 2011.1.1
Collection Number (Natural History Museum of Nantes) of the colorated moulding specimen : 2011.1.1

Conclusion

Art éphémère par essence, la dissection d'un spécimen rare ou protégé peut être conservée de plusieurs manières :

- Photos (2 D)
- Plastination
- Conservateurs chimiques (alcool, formaldéhyde, …)
- Moulage.

Cette dernière technique, malgré sa difficulté de mise en œuvre et son coût, offre un certain nombre d'avantages :

- Visualisation 3 D sur un support non toxique,
- Possibilité de tirages multiples,
- Possibilité de mises en teintes adaptées à l'aspect pédagogique recherché (du plus réaliste au plus schématique),
- Réutilisation possible du spécimen (dissections complémentaires, ADN, Imagerie (scanner, IRM, radiographie), histologie, préparation ostéologique, …).

Short-lived art by nature, the dissection of rare or protected specimens may be preserved by various methods:

- *Pictures (2D)*
- *Plastination*
- *Chemical preservatives (alcohol, formaldehyde,...)*
- *Moulding*

This last technique, despite its application difficulties and cost, offers numerous advantages:

- *3D visualisation on a non-toxic support*
- *Possibility of production of multiple models*
- *Possibility of coloration adapted to the pedagogical aims desired (from a realistic aspect to a more schematic view)*
- *Further possible uses of the original specimen (complementary dissections, DNA testing, Imaging (CT-scan, RMI, Radiographs), histology, osteological preparation, ...).*

Remerciements : Savay-Guerraz H. (Musée Gallo-romain de Lyon), Watelet P. (Muséum d'Histoire Naturelle de Nantes), Vigneau P. (Planète Sauvage – 44710 Port Saint-Père), Comte M., Bugnon P., Costes C. et Picard C. (Unité d'Anatomie Comparée, Ecole Nationale Vétérinaire de Nantes – ONIRIS, Nantes).

***Acknowledgements**: Savay-Guerraz H. (Musée Gallo-romain de Lyon), Watelet P. (Muséum d'Histoire Naturelle de Nantes), Vigneau P. (Planète Sauvage – 44710 Port Saint-Père), Comte M., Bugnon P., Costes C., and Picard C. (Unité d'Anatomie Comparée, Ecole Nationale Vétérinaire de Nantes – ONIRIS, Nantes).*

Orientations bibliographiques

• BOISGARD T. (1996), La sculpture des mollusques. La Lettre de l'OCIM n° 44, *Collections et Musées universitaire*.

• CHANET B., DESOUTTER M. et GUINTARD C. (2007), Imagerie médicale et plastination au service de la compréhension de la phylogénie des poissons plats (Pleuronectiformes) ; *Cybium*, 31(2) : 107-113.

• CHANET B., DESOUTTER M., GUINTARD C., BETTI E. ET GRONDIN G., the anatomy of the kidney of the Soleidae [Teleostei : Pleuronectiformes] : the importance of plastination and interest for the phylogeny of flatfishes, Poster, XXVth Congress of the European Association of the Veterinary Anatomists, Oslo, 28th-31th July 2004.

• CHANET B. et GUINTARD C. (2012) , Proposition for a protocol for anatomical studies on collection specimens by magnetic resonance imaging, *C.R. Biologies*, 335 : 77-79.

• DAVID R. (1992), « Pour copie conforme », *Edition Serre*, 326 pages.

• GUINTARD C., BETTI E., BOISGARD T., PICARD C. and CHANET B. (2007), La plastination des animaux disséqués, intérêt, protocole et perspectives, SFI-infos, 44 : 3-5.

• GUINTARD C., BUGNON P., PICARD C. AND CHANET B. (2008), Plastination of Solft Specimens : Purpose and perspectives, *Edit Newsletter*, 10: 12-15.

• GUINTARD C. et CHANET B. (2010), La mise en collection des organes mous : intérêts, procédés et perspectives, *Biosystema*, 26 : 50-60.

• LEMIRE M. (1990), Artistes et Mortels, *Ed. Chabaud*, 446 pages.

• ROSIER P. (1991), Le moulage, *Dessain et Tolra*, 158 pages.

To cite this article: Boisgard T., Betti E., Lioux M., Grondin G. , and C. Guintard (2012). Moulding of a newborn lion cub: showing the superficial viscera of the thoracic and abdominal cavities, *Cahier d'Anatomie Comparée*, 2012 (**4**): 1-10. C@C All rights reserved.

Pour citer cet article : Boisgard T., Betti E., Lioux M., Grondin G., et C. Guintard (2012). Moulage d'un lionceau nouveau-né : mise en évidence les viscères superficiels des cavités thoracique et abdominale, *Cahier d'Anatomie Comparée*, 2012 (**4**) : 1-10. C@C All rights reserved.