

C@C, 2017, 9: 21-35.

## MOULAGE DES SACS NASAUX D'UN DAUPHIN COMMUN ADULTE (*Delphinus delphis*, L. 1758) [Cétacés, Delphinidés].

ARRIBART Marion <sup>(1)</sup>, BOISGARD Thierry <sup>(2)</sup>, JUNG Jean-Luc <sup>(3)</sup>, DABIN Willy <sup>(4)</sup> et GUINTARD Claude <sup>(1)</sup>

(1). Unité d'anatomie comparée, École Nationale Vétérinaire ONIRIS, route de Gachet, CS 40706, 44 307 Nantes cedex 03, FRANCE [arribart.marion@gmail.com, claude.guintard@oniris-nantes.fr].

(2). Laboratoire de restauration et de préparation des collections, Muséum d'Histoire Naturelle de Nantes, 12, rue Voltaire, 44 000 Nantes, FRANCE [thierry.boisgard@nantesmetropole.fr].

(3). Laboratoire BioGEMME, Université de Bretagne Occidentale, 6 av le Gorgeu, 29200 Brest, FRANCE.

(4). Observatoire PELAGIS, UMS 3462, CNRS, Université de La Rochelle, 5 allée de l'Océan, 17000 La Rochelle, FRANCE.

### Titre en anglais :

*Moulding of the nasal sacs of an adult Common dolphin (Delphinus delphis, L. 1758) [Cétacés, Delphinidés].*

**Mots-clefs :** moulage, dissection, sacs nasaux, Dauphin commun

**Key-words:** moulding, dissection, nasal diverticula, Common dolphin

### Systematique - Systematics - (*Latin*) :

Vertébrés - *Vertebrates* - (*Vertebrata*)

Gnathostomes - *Gnathostomes* - (*Gnathostomata*)

Mammifères - *Mammals* - (*Mammalia*)

Euthériens - *Therians* - (*Theria*)

Cétartiodactyles - *Cetartiodactyla* - (*Cetartiodactyla*)

Cétacés - *Cetacean* - (*Cetacea*)

Odontocètes - *Odontocetes* - (*Odontoceti*)

Delphinidés - *Delphinids* - (*Delphinidae*)

Delphininés - *True dolphins* - (*Delphininae*)

*Delphinus delphis*, (Linnaeus, 1758)

Les Odontocètes possèdent la faculté d'écholocation, leur permettant de se créer une image virtuelle de l'environnement qui les entoure, malgré l'obscurité des fonds marins. L'écholocation, comme le principe des sonars de nos bateaux, consiste en l'émission d'ondes sonores qui après avoir été réfléchies sur un objet, retournent vers l'animal afin d'être intégrées en informations nerveuses.

*The Odontocetes have the ability to echolocation allows to create a virtual picture of the surrounding environment, despite the dark seabed. Like the sonar boat, the echolocation consists of a soundwaves emission which is reflected by an object before to return to the animal. This last joins these soundwaves in nervous informations.*

Le système d'émission des ondes sonores se localisent sur la partie crânio-dorsale de la tête des odontocètes, sous l'évent, l'ouverture de l'appareil respiratoire supérieur. Ce système est composé de

- Trois paires de sacs nasaux (Fig. 1) qui jouent le rôle de réserves d'air,
- Nombreux muscles de l'évent au larynx permettant la fermeture de l'appareil respiratoire supérieur et le va-et-vient de l'air entre l'évent et le larynx,
- Deux paires de lèvres phoniques (Fig. 1), qui vibrent aux passages de l'air,
- Deux bourses fibro-graisseuses (*Bursae cantantes*, Fig. 1) permettant la concentration des ondes de part et d'autre des lèvres phoniques,
- Le melon, composé de strates d'acide gras, jouant le rôle de lentille acoustique permettant l'orientation des ondes sonores rostralement à l'animal.

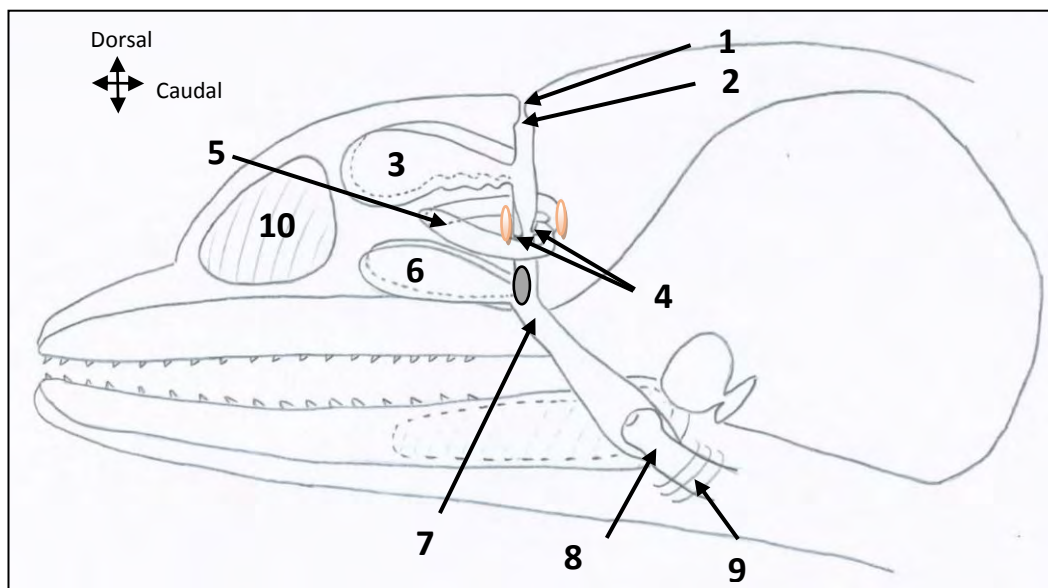
*The emission system of the soundwaves is located on the cranio-dorsal part of the Odontocetes head, under the blowhole, which is the opening of the upper respiratory system. This system consists of:*

- *Three pairs of nasal sacs (Fig. 1) which function as air reserves,*
- *Many muscles from the blowhole to the larynx which allow the closing of the upper respiratory system and the up-and-down of the air between the blowhole and the larynx,*
- *Two pairs of phonic lips (Fig. 1) which vibrate with the air passages,*
- *Two fibrous and fatty organs (Bursae cantantes, Fig. 1) which focus the soundwaves, surrounding the phonic lips,*
- *The melon consists of stratum of fatty acids, which functions as an acoustic lens guides the soundwaves in front of the animal.*

Figure 1. Schéma synthétique (échelle non réelle et non proportionnelle) de l'appareil respiratoire supérieur responsable de l'émission des ondes sonores chez les Odontocètes]. Vue latérale droite.

[Synthetic scheme (Not real and disproportionate scale) of the upper respiratory system, which are responsible of the soundwaves emission by the Odontocetes. Right lateral view].

© Marion Arribart.



**Légendes :**

- 1 : Event
- 2 : Vestibule du conduit nasal
- 3 : Sacs vestibulaires (droit et gauche)
- 4 : Lèvres phoniques (2 rostrales et 2 caudales)
- : Bouchons musculaires (droit et gauche)
- : Bursae cantantes
- 5 : Sacs nasofrontaux (droit et gauche)
- 6 : Sacs prémaxillaires (droit et gauche)
- 7 : Choanes
- 8 : Larynx
- 9 : Muscle palatopharyngien
- 10 : Melon

**Legends :**

- 1: Blowhole
- 2: Vestibule of the nasal passage
- 3: Vestibular sacs vestibulaires (right and left)
- 4: Phonic lips (2 rostral and 2 caudal)
- : Nasal plugs (right and left)
- : Bursae cantantes
- 5: Nasofrontal sacs (right and left)
- 6: Premaxillar sacs (right and left)
- 7: Choana
- 8: Larynx
- 9: Palatopharyngien muscle
- 10: Melon

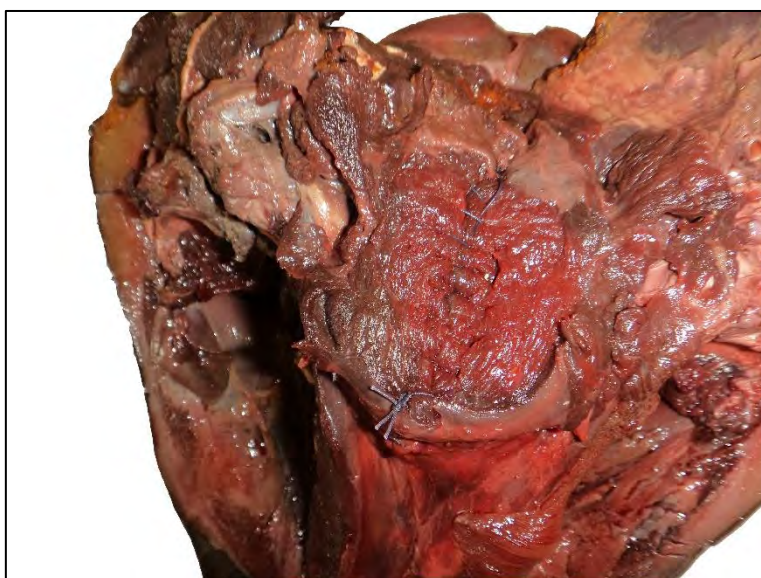Un dauphin commun adulte femelle, d'environ 22 ans, retrouvé échoué, en avril 2015, sur les côtes ouest françaises, a fait l'objet d'une autopsie par l'équipe de l'Observatoire PELAGIS de La Rochelle (RNE : Réseau National d'Échouage). La tête de l'animal a été congelée à -20°C suite à l'autopsie, puis décongelée à l'École Nationale Vétérinaire de Nantes ONIRIS. Après avoir enlevé les mandibules, le système digestif (langue et oropharynx) et le larynx, un double surjet (simple et Cushing, Figure 2b) a été réalisé sur les muscles ventraux obstruant les choanes dans leur partie ventrale (Figure 2a).

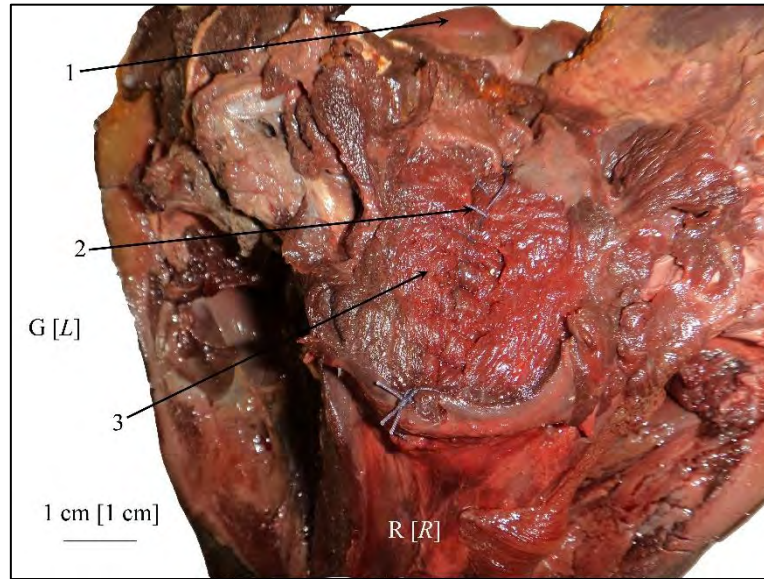
*A female adult common dolphin, about 22 years old, found beached, in april 2015, on the west coast of France, was autopsied by the team of the Observatoire PELAGIS of La Rochelle (RNE: Réseau National d'Échouage). The head was frozen at -20°C after the autopsy, then thawed at Nantes Veterinary School ONIRIS. After removal of the mandibles, the digestive system (tongue and oropharynx) and the larynx, a double overlock (simple and Cushing, Figure 2b) was performed, blocking the choana on their ventral part (Figure 2a).*

**Figure 2a. Suture des orifices ventraux de l'appareil respiratoire supérieur. Vue ventrale.**

**[Suture of the ventral orifice of the upper respiratory system. Ventral view].**

© Marion Arribart.





**Légendes :**

- G: Gauche
- R : Rostral
- 1 : Condyle occipital gauche
- 2 : Sutures musculaires
- 3 : Muscles ventraux aux choanes

**Legends:**


- L: Left
- R: Rostral
- 1: Left occipital condyle
- 2: Muscular suture
- 3: Muscles ventral to the choana

**Figure 2b. Les deux sutures de chirurgie utilisées permettant l'étanchéité de l'appareil respiratoire supérieur. Vue ventrale.**

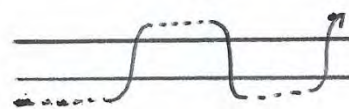
*[Two surgical suture used to have an sealing of the upper respiratory system. Ventral view].*

© Marion Arribart.

**Surjet simple**



**Surjet de Cushing**




+

Le moulage a été réalisé à base de résine polyuréthane (PU) F16 non chargée (liquide) de AXSON®. Cette résine de couleur beige, est composée en poids de 50% d'isocyanate et de 50% de polyol. Le temps de polymérisation (« Pot life »), autrement dit, le temps possible de manipulation avant polymérisation est de 2'10 à 2'30. L'humidité peut être un frein à la polymérisation. Cette résine a été injectée sous pression par l'évent. Afin d'obtenir une étanchéité maximum au niveau de l'évent, de la plastiline a été maintenue sur la zone (Figure 3).

*The moulding was performed with a polyurethane resin (PU) F16 not charged (liquid) by AXSON®. This resin is beige and consists of 50% isocyanate and 50% polyol. The pot life, in other words, the time to manipulation before polymerisation is from 2'10 to 2'30. The humidity could slow down the polymerisation. This resin was injected under pressure by the blowhole. In order to obtain a maximum sealing, some plastiline propped the area (Figure 3).*

**Figure 3. Mise en place du matériel avant moulage. Vue dorsale.**  
 [Setting up of the equipment before the moulding. Dorsal view],  
 © Marion Arribart.



**Légendes :**

G : Gauche  
 R : Rostral  
 1 : Plastiline dans l'évent  
 2 : Rostre  
 3 : Melon

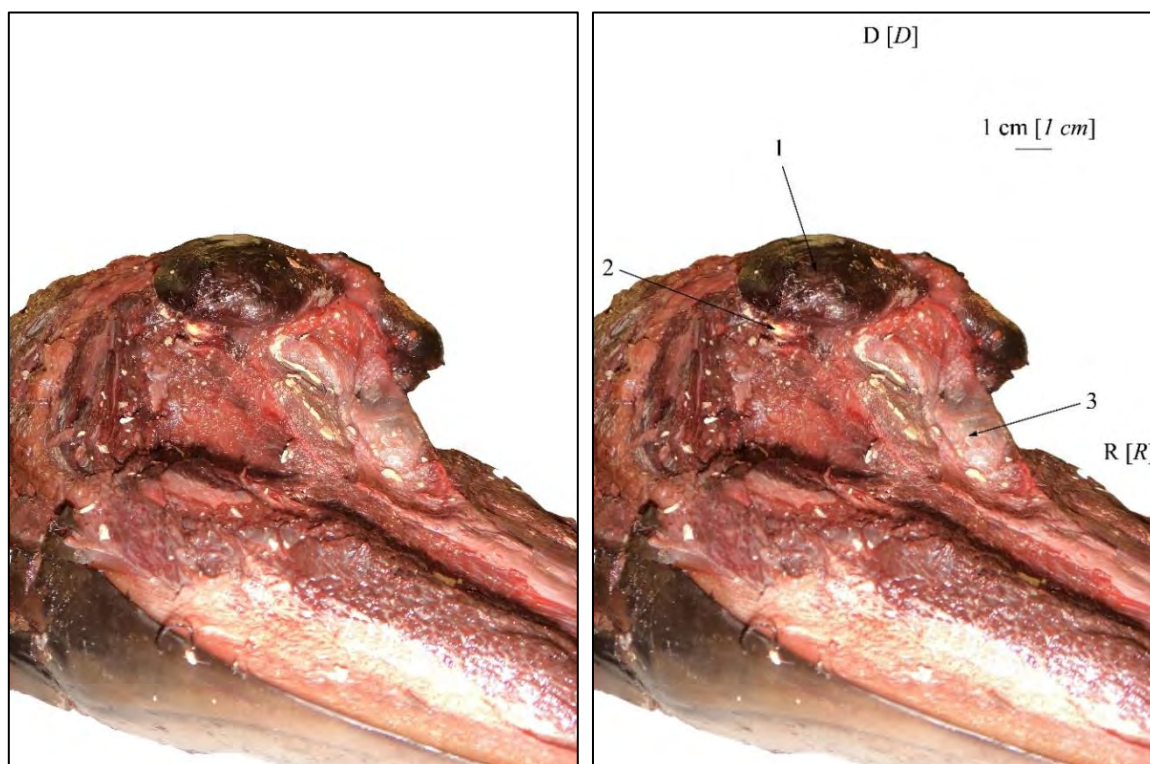
**Legends:**

L: Left  
 R: Rostral  
 1: Plastiline in the blowhole  
 2: Rostrum  
 3: Melon

La dissection fine des sacs a été réalisée, une fois la polymérisation atteinte. Lors de cette dissection, des injections de résine directement dans les sacs qui n'étaient pas ou peu remplis (sacs prémaxillaires et sacs nasofrontaux) ont été réalisées. Cette dissection a permis de mettre en évidence les trois paires de sacs nasaux (Figure 4) responsables en partie de la production d'ondes sonores chez le dauphin.

*The delicate dissection was performed when the polymerisation was reached. During this dissection, some resin injections were performed directly in the nasal sacs which weren't totally full (premaxillary sacs and nasofrontal sacs). This dissection allowed to highlight the three pairs of nasal sacs (Figure 4) which are in part responsible for the dolphin's soundwave generation.*

**Figure 4.** Les trois paires de sacs nasaux chez le Dauphin commun, mise en évidence par moulage interne. Vue rostro-latérale.  
 [The three pairs of nasal sacs of the Common dolphin, which are highlighted by internal moulding. Rostro-lateral view],  
 © Marion Arribart.



#### Légendes :

D : Dorsal  
 R : Rostral  
 1 : Sac vestibulaire droit  
 2 : Sac nasofrontal droit  
 3 : Sac prémaxillaire gauche

#### Legends:

D: Dorsal  
 R: Rostral  
 1: Right vestibular sac  
 2: Right nasofrontal sac  
 3: Left premaxillar sac

#### (Legenda :)

(1 : Saccus vestibularis)  
 (2 : Saccus nasofrontalis)  
 (3 : Saccus incisivium)

Après une dissection fine des sacs, les parois de ces derniers ont été enlevées (Figure 5) afin de récupérer le moulage. Un travail de finitions du moulage a été réalisé (Figure 6, Figure 7 et Figure 8). En effet, les pièces du moulage récoltées ont été recollées entre elle, puis un moule a été réalisé sur ce moulage primitif. Un nouveau tirage en résine à partir du moule a été créé, puis retouché avec de la résine et enfin recouvert de peinture grise, une couleur neutre se détachant de la couleur de l'os.

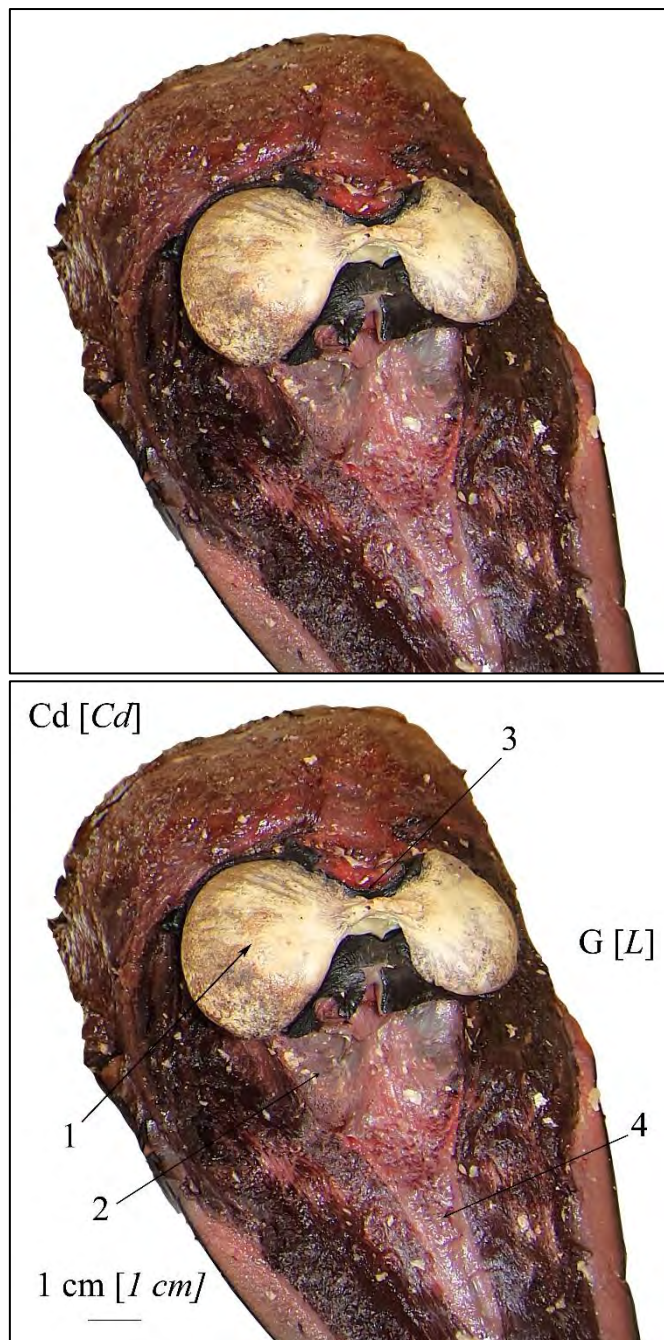
Sur ce moulage, il est possible de remarquer une légère dissymétrie des sacs vestibulaires (Figure 7). En effet, le sac vestibulaire droit est plus volumineux que le sac vestibulaire gauche (30,076 cm<sup>3</sup> à droite contre 21,139 cm<sup>3</sup> à gauche). Cette dissymétrie est très largement décrite chez le Marsouin commun (*Phocoena phocoena*) (Huggenberger *et al.*, 2009) mais semble ne pas ou très peu être illustrée chez le Dauphin commun. Le volume mesuré des sacs prémaxillaires est de 25,777 cm<sup>3</sup> à droite et 8,587 cm<sup>3</sup> à gauche. Cette si grande différence de volume des sacs prémaxillaires est à mettre en relation avec une différence de pression d'injection, qui a été réalisée directement dans les sacs, après dissection, pour les sacs prémaxillaires.

*After the delicate dissection, the sac walls were removed (Figure 5), in order to retrieve the moulding. A finished work of the moulding was performed (Figure 6, Figure 7 and Figure 8). Indeed, the parts of the moulding was picked, then a mould was performed on this primitive moulding. A new moulding in resin from the mould was created, then retouched with the resin and finally this mould was covered with a grey paint, which is a neutral colour detaching of the bones colour.*

*On this moulding, we can note an asymmetry of the vestibular sacs (Figure 7). Indeed, the right vestibular sac is larger than the left vestibular sac (30,076 cm<sup>3</sup> at right and 21,139 cm<sup>3</sup> at left). This asymmetry is very described by the Harbour porpoise (*Phocoena phocoena*) (Huggenberger et al., 2009) but this asymmetry doesn't seem to be illustrated by the Common dolphin. The measured volume of the premaxillar sacs is 25,777 cm<sup>3</sup> at right and 8,587 cm<sup>3</sup> at left. This great difference of the premaxillar sacs volumes is in relationship with a pressure difference of injection, which was performed directly in the sacs, after the necropsy, for the premaxillar sacs.*



**Figure 5. Moulage des sacs vestibulaires]. Vue rostro-dorsale.**  
**Moulding of the vestibular sacs. Rostro-dorsal view],**  
 © Marion Arribart.



**Légendes :**

- Cd : Caudal
- G : Gauche
- 1 : Sac vestibulaire droit
- 2 : Sac prémaxillaire droit
- 3 : Évent
- 4 : Face médiale des os prémaxillaires

**Legends:**

- Cd: Caudal
- L: Left
- 1: Right vestibular sac
- 2: Right premaxillar sac
- 3: Blowhole
- 4: Medial face of the premaxillar bones

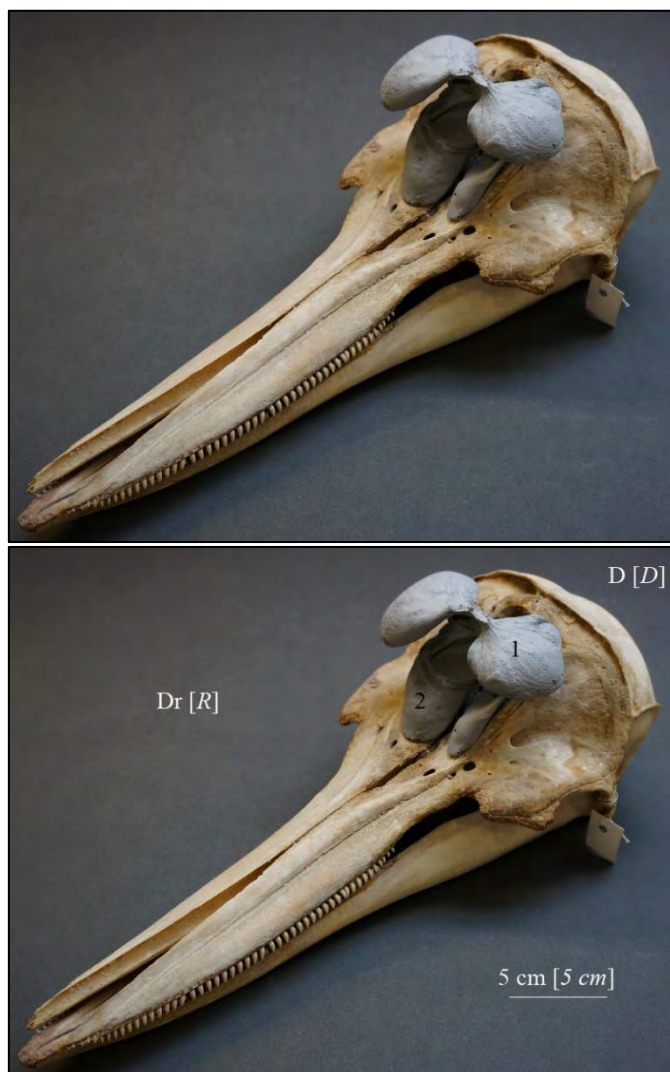
**(Legenda :)**

- (1 : Saccus vestibularis)
- (2 : Saccus incisivium)

**Figure 6** Moulage réel des sacs nasaux du Dauphin commun sur une tête osseuse de Dauphin commun adulte (MHNNZ 19708), appartenant à la collection du Muséum d'Histoire Naturelle de Nantes. Vue cranio-latérale gauche.

[*Real moulding of the nasal sacs of the Common dolphin, on a bony head of an adult Common dolphin (MHNNZ 19708) belonging to Muséum d'Histoire Naturelle de Nantes. Cranio-lateral view*].

© Thierry Boisgard



**Légendes :**

D : Dorsal  
 Dr : Droite  
 1 : Sac vestibulaire gauche  
 2 : Sac prémaxillaire droit

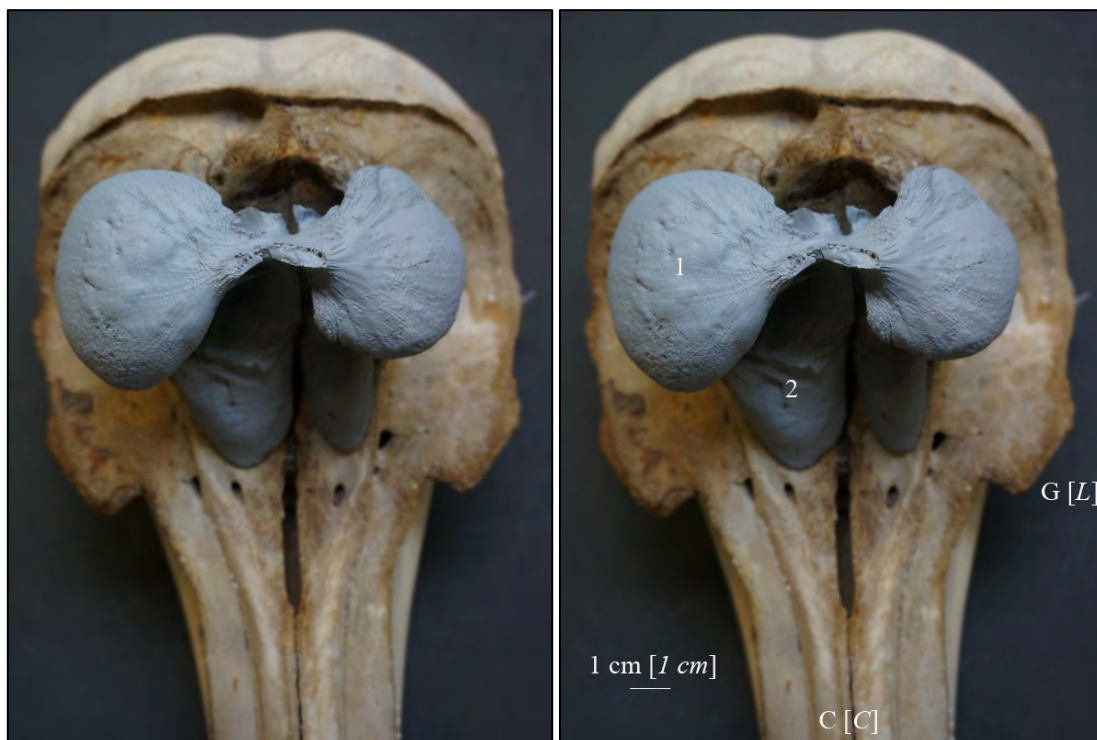**Legends:**

D: Dorsal  
 R: Right  
 1: Left vestibular sac  
 2: Right premaxillar sac

**(Legenda :)**

(1 : Saccus vestibularis)  
 (2 : Saccus incisivium)

**Figure 7. Moulage réel des sacs nasaux du Dauphin commun sur une tête osseuse de Dauphin commun (MHNNZ 19708), appartenant à la collection du Muséum d'Histoire Naturelle de Nantes. Vue dorsale. [Real moulding of the nasal sacs of the Common dolphin, on a bony head of a Common dolphin (MHNNZ 19708) belonging to Muséum d'Histoire Naturelle de Nantes. Dorsal view],**  
© Thierry Boisgard



**Légendes :**

C : Crânial  
G : Gauche  
1 : Sac vestibulaire droit  
2 : Sac prémaxillaire droit

**Legends:**

C: Cranial  
L: Left  
1: Right vestibular sac  
2: Right premaxillar sac

**(Legenda :)**

(1 : Saccus vestibularis)  
(2 : Saccus incisivium)

**Figure 8. Moulage réel des sacs nasaux du Dauphin commun. Vue dorsale.**  
 [Real moulding of the nasal sacs of the Common dolphin. Dorsal view].  
 © Thierry Boisgard



**Légendes :**

C : Crânial  
 G : Gauche  
 1 : Sac vestibulaire gauche  
 2 : Sac prémaxillaire gauche

**Legends:**

C: Cranial  
 L: Left  
 1: Left vestibular sac  
 2: Left premaxillar sac

**(Legenda :)**

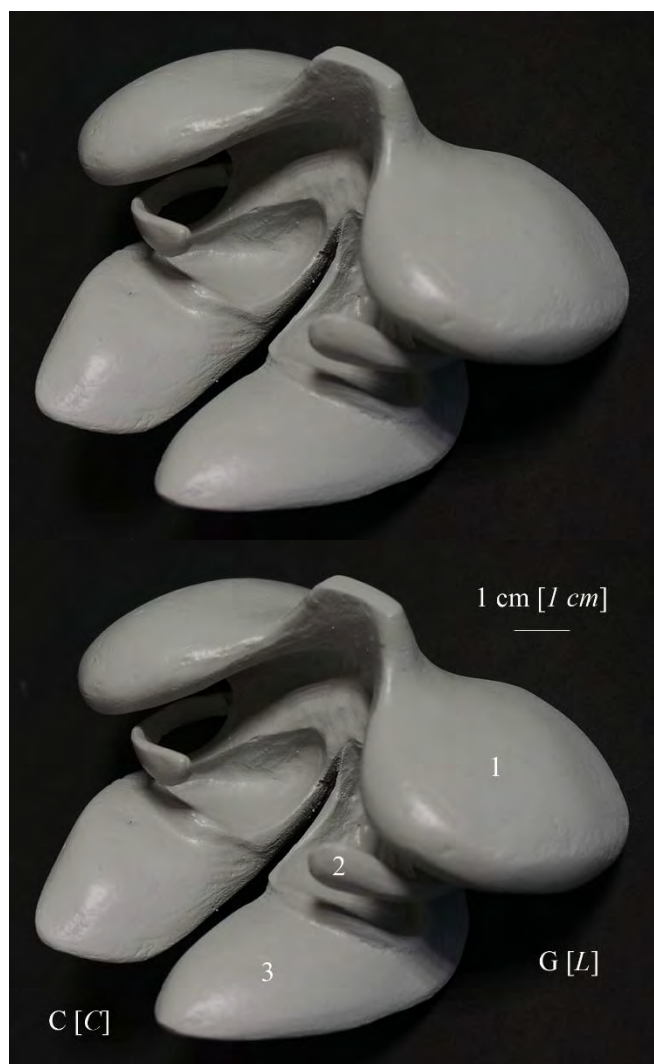(1 : Saccus vestibularis)  
 (2 : Saccus incisivium)

Lors de l'injection de la résine, les sacs nasofrontaux (Figure 1) sont restées collabées, ce qui a empêché leur remplissage. Afin de compléter notre travail, nous vous proposons un moulage dit théorique qui offre les dimensions et les formes les plus proches possibles de la réalité sur l'animal vivant. Ce moulage respecte en effet, les différentes descriptions anatomiques retrouvées dans de nombreux articles (Cranford *et al.*, 1996, Huggenberger *et al.*, 2009) et respecte l'anatomie observée lors de la dissection (Figure 4).

*During the resin injections, the nasofrontal sacs (Figure 1) remained collapsed. The filling of these sacs was also impossible. In order to complete our work, we offer you a moulding said theoretical which offers the dimensions and the shapes closest to the reality on the living animal. This moulding respects, the different anatomical descriptions found in many articles (Cranford *et al.*, 1996, Huggenberger *et al.*, 2009) and respects the anatomy observed during the necropsy (Figure 4).*

**Figure 9. Moulage théorique des sacs nasaux du Dauphin commun. Vue cranio-latérale droite.**  
*[Theoretical moulding of the nasal sacs of the Common dolphin. Right cranio-ventral view].*

© Thierry Boisgard



**Légendes :**

C : Crânial  
 D : Gauche  
 1 : Sac vestibulaire gauche  
 2 : Sac nasofrontal gauche  
 3 : Sac prémaxillaire gauche

**Legends:**

C: Cranial  
 L: Left  
 1: Left vestibular sac  
 2: Left nasofrontal sac  
 3: Left premaxillar sac

**(Legenda :)**

(1 : Saccus vestibularis)  
 (2 : Saccus nasofrontalis)  
 (3 : Saccus incisivium)

**Conclusion :**

L'imagerie des sacs nasaux ne permet pas leur visualisation complète sur un cadavre. Ces sacs se collabent, en l'absence d'air. En effet, les parois se collent entre elles. De plus, la dissection des sacs nasaux des Odontocètes est particulièrement difficile. En effet, les sacs nasaux sont localisés sous de nombreuses couches musculaires et sont composés de parois fines difficilement discernables des tissus adjacents notamment pour les sacs nasofrontaux et prémaxillaires.

Le moulage de ces sacs à partir de résine, a permis de disséquer ces sacs nasaux avec beaucoup plus de facilité et de précision ainsi que de d'observer plus en détail les plis internes qui existent notamment dans les sacs vestibulaires.

De plus, ce travail permet une illustration originale de la dissymétrie possible des sacs vestibulaires du Dauphin commun.

*The observation of the nasal sacs isn't complete by imaging cadavers. These sacs will also be collapsed without air. Indeed, the walls are stucked together. Furthermore, the dissection of the sacs of Odontocetes is especially difficult. Indeed, these sacs are located under many muscle strata and they consist of delicate walls, which are hardly distinguishable from the adjacent tissues (especially from the nasofrontal and the premaxillar sacs).*

*The moulding of these sacs with resin allowed an easier and more precise dissection. It allowed also to observe with more details the internal wall folds of the vestibular sacs.*

*Furthermore, this work allows an original illustration of a possible asymmetry of the vestibular sacs of the Common dolphin.*

**Remerciements :** Betti E., Picard C., Bugnon P., Borvon A. et Comte M. (Unité d'Anatomie Comparée, Ecole Nationale Vétérinaire de Nantes – ONIRIS, Nantes). Nous remercions Ian Nicholson et les arbitres anonymes pour, respectivement, sa relecture attentive de l'anglais utilisé dans ce travail et leurs remarques constructives sur une première version de ce travail. Enfin, nous remercions Sandra Fauberteau (Laboratoire BIOFORTIS, S<sup>T</sup>-Herblain, 44) pour la pesée des pièces du moulage.

**Acknowledgements:** *Betti E., Picard C., Bugnon P., Borvon A. and Comte M. (Unité d'Anatomie Comparée, Ecole Nationale Vétérinaire de Nantes – ONIRIS, Nantes). We thank Ian Nicholson for proofreading this study, and the anonymous referees for their constructive remarks about a first version of this work. Finally, we thank Sandra Fauberteau (Laboratoire BIOFORTIS, S<sup>T</sup>-Herblain, 44) for the weighing of the moulding parts.*

## Orientations bibliographiques :

ARRIBART M., OGNARD J., GUINTARD C., DOMERGUE F, HASSANI S, BEN SALEM D. et J.-L. JUNG (2016). Magnetic Resonance Imaging Study of Adipose Tissues in the Head of a Common Dolphin (*Delphinus delphis*): Structure Identification and Influence of a Freezing–Thawing Cycle. *Anat. Histol. Embryol.*: 1-9, doi: 10.1111/ahel.12258.

BOISGARD T., BETTI E., LIOUX M., GRONDIN G. et C. GUINTARD (2012). Moulage d'un lionceau nouveau-né : mise en évidence des viscères superficiels des cavités thoraciques et abdominale, *Cahier d'Anatomie Comparée* (4) : 1-10.

CRANFORD T.W., AMUNDIN M. et K.S. NORRIS (1996). Functional morphology and homology in the odontocete nasal complex: implications for sound generation, *Journal of morphology* 228, 223-285.

FONTAINE P.H. (2005) Baleines et phoques – Biologie et écologie, Editions Multimondes, 69-370.

HUGGENBERGER S., RAUSCHMANN M.A., VOGL T.J. et H.H.A. OELSCHLÄGER (2009). Functional morphology of the nasal complex in the Harbour porpoise (*Phocoena phocoena* L.). *The Anatomical Record: Advances in Integrative Anatomy and Evolutionary Biology*, 292(6), p 902-920.

International Committee on Veterinary Gross Anatomical Nomenclature (2012) Nomina anatomica veterinaria fifth edition (revised version). *The Editorial Committee Hannover (Germany), Columbia, MO (U.S.A.), Ghent (Belgium), Sapporo (Japan)*.

FONTAINE P.H. (2005) Baleines et phoques – Biologie et écologie, Editions Multimondes, 69-370.

RICE D.W. (1998). Marine mammals of the world. Systematics and distribution. *Special publication number 4, The society for Marine Mammalogy*, 11-123.

To cite this article: Arribart M., Boisgard T., Betti E., Jung J-L., Dabin W., and Guintard C. (2017). *Moulding of the nasal sacs of an adult common dolphin* (*Delphinus delphis*, L. 1758), *Cahier d'Anatomie Comparée*, (9): 21-35, C@C All rights reserved.

Pour citer cet article : Arribart M., Boisgard T., Betti E., Jung J-L., Dabin W., and Guintard C. (2017). Moulage des sacs nasaux d'un dauphin commun adulte (*Delphinus delphis*, L. 1758), *Cahier d'Anatomie Comparée*, (9): 21-35, C@C tous droits réservés.