

C@C, 2009, 1:28-31.

MORPHOLOGIE ET ANATOMIE VISCERALE DU CHIEN ISLANDAIS (*Galeus murinus* (Collett, 1904)) [CHONDRICHTYENS : SCYLIIORHINIDAE].

CHANET B. ⁽¹⁾ et P. BUGNON ⁽²⁾

(1). Département Systématique et Evolution, USM 603 MNHN, UMR 7138, CP26, Muséum National d'Histoire Naturelle, 57 rue Cuvier 75005 PARIS, FRANCE chanet@mnhn.fr

(2). Unité d'anatomie comparée, Ecole Nationale Vétérinaire de Nantes, route de Gachet, BP 40706, F-44307 Nantes cedex 03, FRANCE bugnon@vet-nantes.fr

English title:

*Morphology and visceral anatomy of the Mouse catshark (*Galeus murinus* (Collett, 1904))*

Mots-clés: Morphologie, anatomie, chien islandais, *Galeus*

Keywords: *Morphology, anatomy, catshark, Galeus*

Systematique - Systematics (latin)

Vertébrés – *Vertebrates* (Vertebrata)
Gnathostomes - *Gnathostomes* (Gnathostomata)
Chondrichthyens – *Chondrichthyans* (Chondrichthyes)
Elasmobranches– *Elasmobranchs* (Elasmobranchii)
Scyliorhinidés–*Scyliorhinids* (Scyliorhinidae)
Galeus murinus (Collett, 1904)

L'animal disséqué a été pêché dans le Golfe de Gascogne et donné par la Station biologique MNHN de Concarneau (29, France). Il s'agit d'une femelle longue de 440 mm.


The studied animal, a 440 mm long (TL) female, was fished in the Bay of Biscay and given by the Station biologique MNHN de Concarneau (29, France).

Fig. 1. Morphologie. Vue latérale gauche [*Morphology. Left lateral view*].

A.



B.



C.

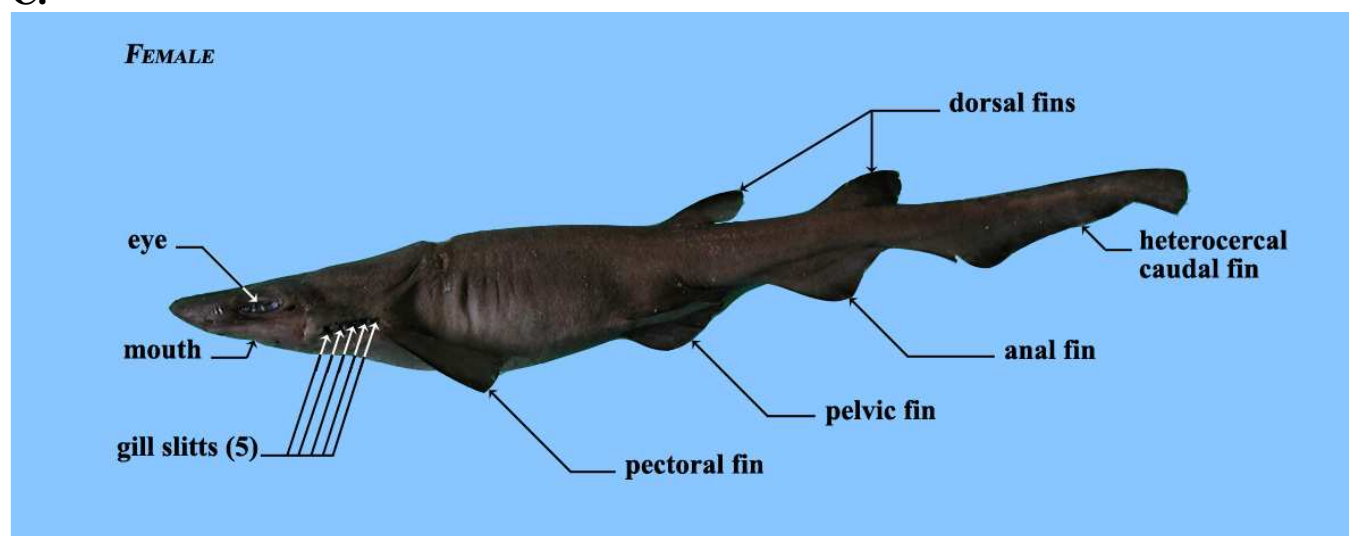
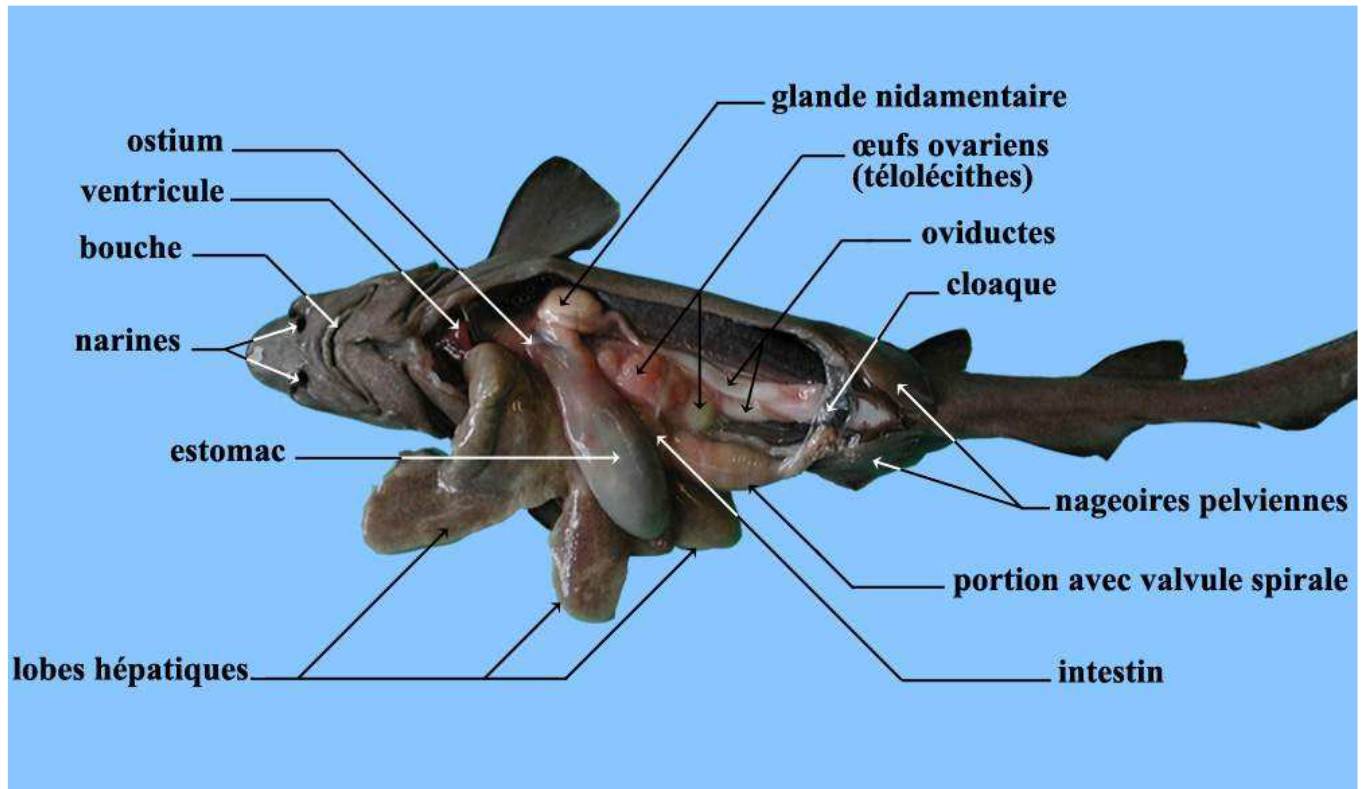


Fig.2 Anatomie interne. Vue ventrale [*Intern anatomy. Ventral view*].

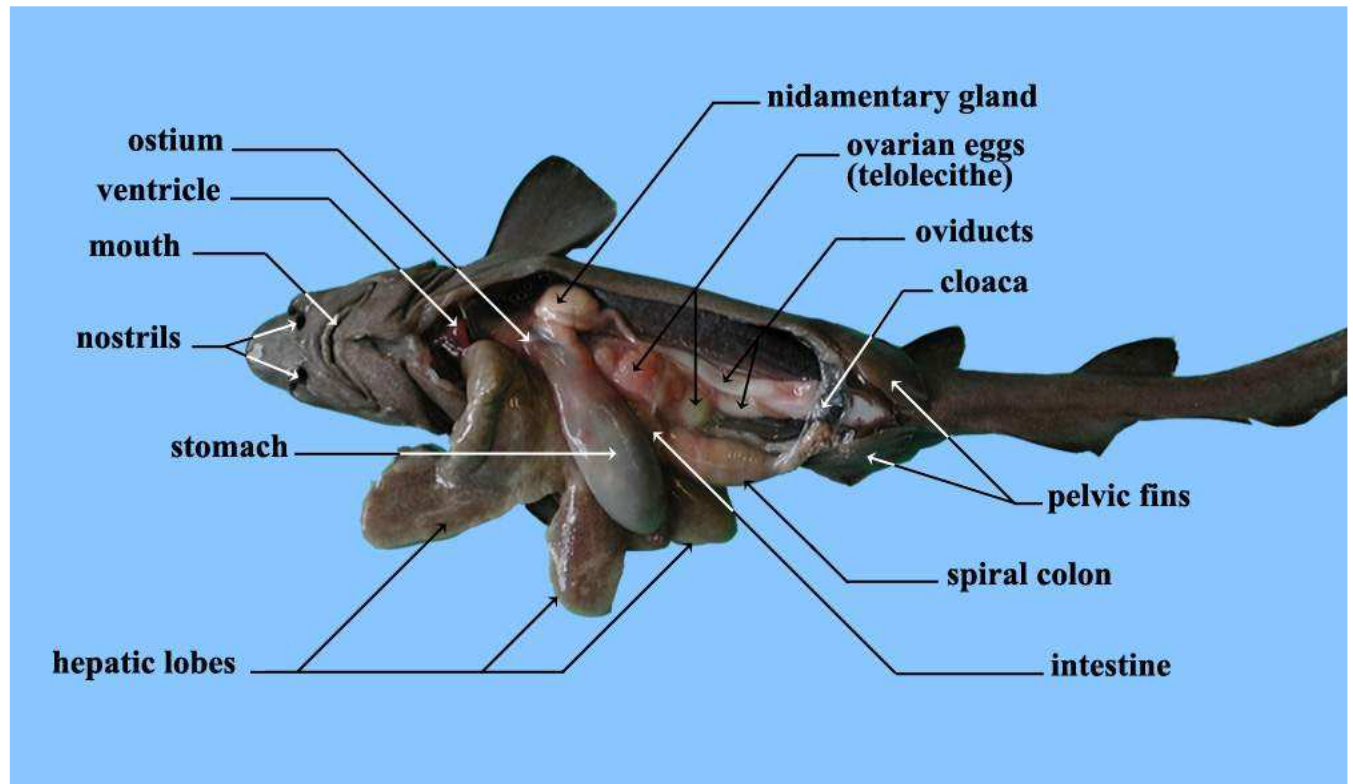
A.



B.



C.



Remerciements : E. Betti et C. Guintard (ENVN, Nantes, France), S. Iglésias (MNHN, station biologique de Concarneau, Concarneau, France).

Orientations bibliographiques

CHANET B., C. GUINTARD, C. PICARD, P. BUGNON, F. TOUZALIN et E. BETTI (2009). Atlas anatomique d'ichtyologie, CD-ROM diffusé par la Société Française d'ichtyologie.

DEVILLERS C., CLAIRAMBAULT P. et P.P. GRASSE (1976). Précis de zoologie: Vertébrés, Tome 3: Reproduction, biologie, évolution et systématique, Tome 2, Masson, ed., Paris.

Pour citer cet article : Chanet, B. et P. Bugnon (2009). Morphologie et anatomie viscérale du chien islandais (*Galeus murinus* (Collett, 1904)) [Chondrichthyens : Scyliorhinidae], *Cahier d'Anatomie Comparée*, 2009 (1): 28-31, C@C All rights reserved.

To cite this article : Chanet, B. et P. Bugnon (2009). Morphologie et anatomie viscérale du chien islandais (*Galeus murinus* (Collett, 1904)) [Chondrichthyens : Scyliorhinidae], *Cahier d'Anatomie Comparée*, 2009 (1): 28-31, C@C All rights reserved.